

# 03

## PLATTENEPITHELKARZINOM / AKTINISCHE KERATOSE

Das kutane Plattenepithelkarzinom ist nach dem Basalzellkarzinom der häufigste maligne Hauttumor. Es kann destruktiv wachsen und metastasieren – initial häufig lymphogen.





## Plattenepithelkarzinom / operabel

### OP

Vollständige Resektion, falls keine klinischen Risikofaktoren (Lokalisation an Ohr, Lippe, Schläfe, Lokalrezidiv, > 2 cm Durchmesser, keine Verschieblichkeit zum Untergrund)

Vollständige Resektion mit mikrographisch kontrollierter Chirurgie (MKC), falls klinische (s. o.) oder histologische Risikofaktoren (TD > 6mm Eindringtiefe, Desmoplasie, perineurale Invasion, Überschreiten der Subcutis, Differenzierung G3/G4)

Keine SLNB

### Diagnostik (Bildgebung)

LK-Sono: bei Risikofaktoren (siehe oben)  
Schnittbildgebung: bei V. a. Metastasierung

### Strahlentherapie, postoperativ

R1- oder R2-Resektion, ohne Möglichkeit der Nachresektion

Ausgedehnter LK-Befall (> 1 LK +, LK-Metastase > 3 cm, Kapseldurchbruch, intraparotideale LK-Metastase)

Ausgedehnter Perineuralscheideninfiltration (PNI)

Ggf. bei knappem Resektionsrand

## Plattenepithelkarzinom / lokales oder lokoregionäres Rezidiv bzw. lokoregionäre LK-Metastasen

### OP – Lokalrezidiv

Vollständige Resektion mit MKC

### Strahlentherapie, postoperativ

R1- oder R2-Resektion, ohne Möglichkeit der Nachresektion

Ausgedehnter LK-Befall (> 1 LK +, LK-Metastase > 3 cm, Kapseldurchbruch, intraparotideale LK-Metastase)

Ausgedehnter Perineuralscheideninfiltration (PNI)

### Strahlentherapie definitiv

Bei interdisziplinär festgelegter Inoperabilität

### Falls keine OP und Strahlentherapie möglich

Prüfung Indikation Systemtherapie oder Elektrochemotherapie

## Lokal fortgeschrittenes Plattenepithelkarzinom / metastasiertes Plattenepithelkarzinom

Therapieentscheidung in Tumorkonferenz

Falls OP oder Strahlentherapie nicht möglich oder größere Funktionalitätseinbußen drohen: Systemtherapie mit

- Erstlinie mit zugelassenen PD-1-Inhibitoren
- 2nd line oder bei Kontraindikationen gg. PD-1-Inhibitoren: EGFR-Inhibitoren oder Chemotherapie





## Nachsorge

Jahr	Körperliche Untersuchung			Lymphknoten-Sonographie			Bildgebende Untersuchungen CT, MRT, PET-CT		
	1-2	3-5	6-10	1-2	3-5	6-10	1-3	4-5	6-10
<b>Primärtumore Geringes Risiko</b>	2x	1x	-	0-2x	-	-	-	-	-
<b>Hochrisiko</b>	4x	2x	1x	1-4x***	0-2x***	-	0-2x**	-	-
<b>Immun-supprimierte Patienten</b>	4x	2-4x	2-4x	1-4x***	0-2x***	-	0-2x**	-	-
<b>Lokal fortgeschritten/ metastasiert</b>	4x	4x	2-4x	4x	2x	-	2x	-	-

\* für R0-resezierte Stadien, Geringes Risiko: TD ≤ 6 mm, ≤ 4 mm bei Desmoplasie, G1-2 Differenzierung, Hohes Risiko, TD > 6 mm, > 4 mm bei Desmoplasie, G3-4 Differenzierung, perineurales Tumorwachstum, immunsupprimierte und Patienten mit Sekundärtumoren.

\*\* bei perineuralem Tumorwachstum

\*\*\* in Abhängigkeit der Risikofaktoren

## Weitere Informationen

**Adaptiert nach S3-Leitlinie Aktinische Keratose und Plattenepithelkarzinom der Haut AWMF 032/022OL;**

[https://register.awmf.org/assets/guidelines/032-022OLI\\_S3\\_Aktinische\\_Keratosen-Plattenepithelkarzinom-PEK\\_2023-01.pdf](https://register.awmf.org/assets/guidelines/032-022OLI_S3_Aktinische_Keratosen-Plattenepithelkarzinom-PEK_2023-01.pdf) (abgerufen 20.12.2024)





### T-Kategorie

TX	Primärtumor kann nicht beurteilt werden
T0	Kein Anhalt für Primärtumor Tis Carcinoma in situ
T1	Tumor 2 cm oder weniger in größter Ausdehnung
T2	Tumor mehr als 2 cm, aber nicht mehr als cm in größter Ausdehnung
T3	Tumor mehr als 4 cm in größter Ausdehnung oder oberflächliche Knocheninvasion oder perineurale Invasion oder tiefe Invasion*
T4a	Tumor mit makroskopischer Knocheninvasion/ Knochenmarksinvasion
T4b	Tumor mit Invasion des Achsenskeletts eingeschlossen Foramina und/ oder Beteiligung des vertebrealen Foramens bis zum Epiduralraum

\* „tiefe Invasion“ ist definiert als Invasion jenseits des subkutanen Fettgewebes oder > 6 mm (gemessen vom Stratum granulosum der benachbarten Epidermis bis zur Basis des Tumors)  
 Eine perineurale Invasion als Kriterium für T3 ist definiert als klinische oder radiologische Beteiligung benannter Nerven ohne Beteiligung der Foramina oder der Schädelbasis.

### N-Kategorie (klinisch)

N0	Keine regionären Lymphknotenmetastasen
N1	Metastase(n) in einem regionären Lymphknoten, 3 cm oder weniger in größter Ausdehnung
N2	Metastase(n) wie nachfolgend beschrieben:
N2a	Metastase(n) in solitärem ipsilateralen Lymphknoten, mehr als 3 cm, aber nicht mehr als 6 cm in größter Ausdehnung, ohne extranodale Ausbreitung
N2b	Metastasen in multiplen ipsilateralen Lymphknoten, keiner mehr als 6 cm in größter Ausdehnung, ohne extranodale Ausbreitung
N2c	Metastasen in bilateralen oder kontralateralen Lymphknoten, keiner mehr als 6 cm in größter Ausdehnung, ohne extranodale Ausbreitung
N3a	Metastase(n) in einem Lymphknoten, mehr als 6 cm in größter Ausdehnung, ohne extranodale Ausbreitung
N3b	Metastase(n) in einem einzelnen oder multiplen Lymphknoten, klinisch in extranodaler Ausbreitung*

\* Das Vorhandensein einer Beteiligung (Invasion) der Haut oder der Weichteile oder klinische Zeichen einer Nervenbeteiligung wird als klinische extranodale Ausbreitung angesehen.

### N-Kategorie (pathologisch)

pN0	Keine regionären Lymphknotenmetastasen
pN2	Metastase(n) in solitärem ipsilateralen Lymphknoten, 3 cm oder weniger in größter Ausdehnung, ohne extranodale Ausbreitung
pN2a	Metastase(n) wie nachfolgend beschrieben:
pN2b	Metastase(n) in solitärem ipsilateralen Lymphknoten, 3 cm oder weniger in größter Ausdehnung, mit extranodaler Ausbreitung oder mehr als 3 cm aber nicht mehr als 6 cm in größter Ausdehnung, ohne extranodale Ausbreitung
pN2c	Metastasen in multiplen ipsilateralen Lymphknoten, keiner mehr als 6 cm in größter Ausdehnung, ohne extranodale Ausbreitung
pN3a	Metastase(n) in einem Lymphknoten, mehr als 6 cm in größter Ausdehnung, ohne extranodale Ausbreitung
pN3b	Metastase(n) in einem Lymphknoten mehr als 3 cm in größter Ausdehnung mit extranodaler Ausbreitung oder in multiplen ipsilateralen, kontralateralen oder bilateralen Lymphknoten mit extranodaler Ausbreitung

### M-Kategorie

M0	Keine Fernmetastasen
M1	Fernmetastasen

Die pT-Kategorien entsprechen den T-Kategorien. pM1 bedeutet, dass Fernmetastasen mikroskopisch bestätigt wurden.

### Stadieneinteilung

Stadium 0	Tis	N0	M0
Stadium I	T1	N0	M0
Stadium II	T2	N0	M0
Stadium III	T3	N0	M0
	T1, T2, T3	N1	M0
Stadium IV	T1, T2, T3	N2, N3	M0
	T4	Jedes N	M0
	Jedes T	Jedes N	M1



## PD-1-Inhibition mit Cemiplimab-Versorgungsstandard beim fortgeschrittenen kutanen Plattenepithelkarzinom

**Definition des fortgeschrittenen kutanen Plattenepithelkarzinoms** Das fortgeschrittene kutane Plattenepithelkarzinom (aCSCC) umfasst das lokal fortgeschrittene (laCSCC) ebenso wie das metastasierte CSCC (mCSCC). Während eine Fernmetastasierung klar durch radiologische Kriterien (RECIST) in der Bildgebung definiert ist, basiert die Diagnose eines laCSCC auf der Entscheidung im Tumorboard. Wenn dort keine kurative Option (durch Operation oder Strahlentherapie) gesehen wird oder diese nur mit größeren Einschränkungen der Funktionalität durchgeführt werden kann, kann die Indikation für eine Systemtherapie gestellt werden.<sup>1,2</sup>

**Deutsche S3-Leitlinie empfiehlt bei aCSCC die Erstlinien-Systemtherapie mit einem zugelassenen PD-1-Inhibitor<sup>2</sup>**

### S3-Leitlinien Empfehlung (2022)<sup>2</sup>

Bei Patienten mit lokal fortgeschrittenem oder metastasiertem CSCC soll in der Erstlinie eine Immuntherapie mit einem für diese Indikation zugelassenen PD-1-Inhibitor angeboten werden.<sup>2</sup>

**Cemiplimab ist der einzige für das aCSCC zugelassene PD-1-Inhibitor.<sup>3</sup>** Die Zulassung erfolgte bereits

2019 und basierte auf den Ergebnissen der EMPOWER CSCC-1 Studie.<sup>4,7</sup> Mittlerweile liegen Daten bis zu 4 Jahren vor.<sup>6</sup> Mit einer Gesamtansprechrate von 47,2% wurde eine Remission bei fast jedem zweiten Patienten erreicht.<sup>4</sup>

### Checkliste aCSCC

#### Indikationsprüfung Cemiplimab bei erwachsenen Patienten mit aCSCC

##### Stadium

- lokal fortgeschrittenes ODER
- metastasiertes CSCC

##### Vortherapie

- kurative Operation kommt NICHT in Betracht ODER
- kurative Strahlentherapie kommt NICHT in Betracht

##### Einsatzmöglichkeiten

- Erstlinie
- Monotherapie

##### Dosierung

- 350 mg Cemiplimab i. v. als 30-minütige Kurzinfusion
- Alle 3 Wochen (Q3W)

61,8% der Patienten lebten nach 48 Monaten noch, das mediane Gesamtüberleben lag bei über 4 Jahren.<sup>6</sup> (Abb.1)

### Monitoring: Immunvermittelte Nebenwirkungen<sup>3</sup>

Unter Cemiplimab können z.T. schwere, immunvermittelte Nebenwirkungen auftreten, die jedes und auch mehr als ein Organsystem gleichzeitig betreffen können.<sup>3</sup> Die

Patienten müssen darüber aufgeklärt und entsprechend überwacht werden. Trotz dieser Risiken liegt die Abbruchrate beim CSCC aufgrund schwerer Nebenwirkungen bei nur 6,7%, was auf eine akzeptable Verträglichkeit hinweist.<sup>7</sup>

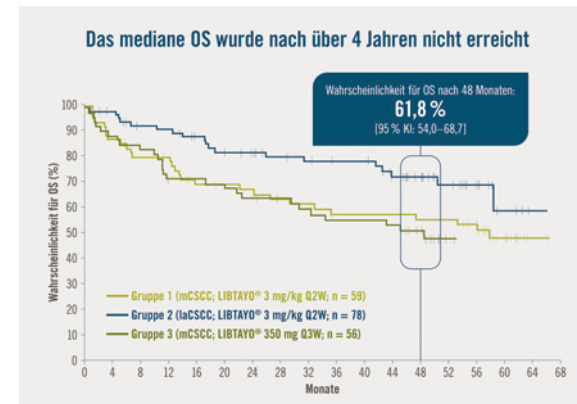
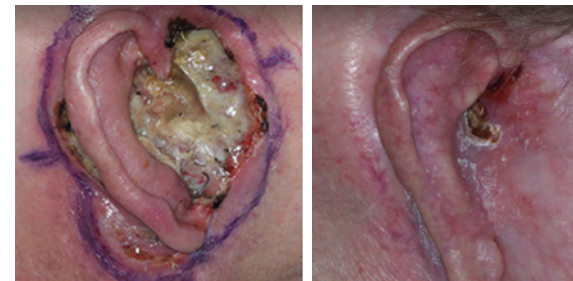

Abb. 1: EMPOWER CSCC-1: Überlebensrate unter Cemiplimab bei Patienten mit aCSCC. (Datenschnitt: 01MAR2022)<sup>6</sup>

### Fallbeispiel: 57-jähriger Patient mit lokal fortgeschrittenem CSCC

Inoperables, aurikuläres laCSCC unten.



Partialremission nach 88 Wochen unter Cemiplimab.

Zur Fachinformation



DE.LIB.24.11.0012

Quellen: 1. Stratigos AJ, et al. Eur J Cancer. 2023 Nov;193:113252. 2. S3-Leitlinie: Aktinische Keratose und Plattenepithelkarzinom der Haut, Langversion 2.0, 2022, AWMF-Registernummer: 032/022OL; 3. Fachinformation LIBTAYO® (Cemiplimab), Aktueller Stand; 4. Migden MR, et al., N Engl J Med. 2018 Jul 26;379(4):341-351. 5. Migden MR, et al., Lancet Oncol. 2020 Feb;21(2):294-305. 6. Migden MR, et al., ESMO 2022, Paris, Poster 814P unter: Annals of Oncology (2022) 33 (suppl\_7): S356-S409.10.1016/annonc/annonc1059; 7. Rischin D, et al., J Immunother Cancer. 2021 Aug;9(8):e002757. Abkürzungen: CSCC = kutanes Plattenepithelkarzinom; KI = Konfidenzintervall; OS = Gesamtüberleben; PD-1 = Programmierter Zelltod Protein-1; Q2W = einmal alle 2 Wochen, Q3W = einmal alle 3 Wochen

PharmaPulse

Dieser Beitrag wurde gesponsert von Regeneron GmbH