05

MERKELZELLKARZINOM

Das Merkelzellkarzinom ist ein seltener, maligner Hauttumor mit epithelialer und neuroendokriner Differenzierung. Lokalrezidive und eine lymphogene Metastasierung sind häufig.

eCME

Merkelzellkarzinom / Primärtumor

OP/Sicherheitsabstand

Stadium I (Durchmesser Tumor ≤ 2 cm): SA 1 cm

Stadium II (Durchmesser Tumor > 2 cm): SA 2 cm

Diagnostik (SLNB, Bildgebung)

Bildgebung vor SLNB: LK-Sono und Schnittbildgebung, wenn möglich PET/MRT oder 18F-FDG PET/CT

SLNB: empfohlen, wenn in der Bildgebung keine Metastasierung (N0/M0). Alternative zur SLNB im Kopf/Halsbereich: funktionelle neck dissection.

Strahlentherapie

Adjuvante Nachbestrahlung des Tumorareals empfohlen. Falls keine SLNB wegen hohem OP-Risiko erfolgt ist: Tumorareal plus Lymphabflußregion

MCC / LK-Metastasierung (SLN + oder Makrometastase)

TLND/Strahlentherapie

Positiver SLNB (Mikrometastasen): Komplettierende Lymphknotendissektion (CLND) und/oder Radiatio der betroffenen Region

LK-Makrometastasen und M0: TLND oder eine Radiatio der betroffenen Region. Bei erhöhtem Rezidivrisiko (z. B. Kapseldurchbruch) auch eine Kombination von TLND & Radiatio

Merkelzellkarzinom / Fernmetastasierung

Strahlentherapie

Gute Strahlensensitivität; Indikationen zur Radiatio in allen Stadien der Erkrankung, bei Fernmetastasen im Rahmen eines multimodalen Konzeptes neben Chemo-/Immuntherapie oder alleinig mit (in der Regel) palliativer Intention.

Systemtherapie

EMA-Zulassung für PD-L1 AK Avelumab und PD-1 AK Retifanlimab. Retifanlimab ist aktuell in Deutschland nicht erhältlich (Stand 01/2025). Ansprechraten der Therapie mit Nivolumab, Pembrolizumab vielversprechend aber bisher keine Zulassung, bei Progress unter Monotherapie PD-L1 oder PD-1 Blockade kann Ipilimumab + Nivolumab in Betracht gezogen werden. T-VEC intraläsional ist möglich (Fallberichte).

Chemotherapie: chemosensitiver Tumor, allerdings rasche Resistenzentwicklung. In der Zweitlinie Anthrazykline, Antimetabolite, Cyclophosphamid, Etoposid, und Platinderivate (Monotherapie oder in Zweifach- bzw. seltener Dreifachkombination).

Nachsorge

Stadium I und II: Jahr 1+2 klinische Untersuchungen in 3-monatigen Abständen, Jahr 3–5 in 6-monatigen Abständen. Zusätzlich LK-Sono.

Stadium III oder unklarer SLNB-Staus: engmaschige Schnittbildgebung (18-FDG PET/CT oder Kombination aus Sono, CT und MRT)

Weitere Informationen

Adaptiert nach S2k-Leitlinie Merkelzellkarzinom (MCC) AWMF 032/023; https://register.awmf.org/assets/guidelines/032-023l_S2k_Merkelzellkarziom-MZK-MCC-neuroendokrines-Karzinom-der-Haut_2023-04.pdf (abgerufen 19.12.2024)

(A) Klinische Einteilung (cTNM)*

Stadium	Primärtumor	T	Regionäre Lymphknoten	N	Fern-metastasen	M
0	in situ	Tis	unauffällige Lymphknoten	cN0	keine	M0
I	≥ 2 cm maximaler Tumordurch-messer	T1	klinische unauffällige Lymphknoten[1] [keine pathologische Untersuchung]	cN0	keine	M0
IIA	> 2 cm maximaler Tumordurch-messer	T2–3	klinische unauffällige Lymphknoten[1] [keine pathologische Untersuchung]	cN0	keine	M0
IIB	Infiltration von Faszien, Muskeln, Knorpel oder Knochen	T4	klinische unauffällige Lymphknoten[1] [keine pathologische Untersuchung]	cN0	keine	M0
III	unabhängig von Primärtumor	T0–4[2]	Lymphknotenmeta-stasen und/oder in transit Metastasen	N1–3	keine	M0
IV	unabhängig von Primärtumor	T0–4[2]	Unabhängig vom Lymphknotenstatus	N0–3	Fern-metastasen	M1

(B) Pathologisch/klinische Einteilung (pTNM)*

Stadium	Primärtumor	T	Regionäre Lymphknoten	N	Fern-metastasen	M
0	in situ	Tis	unauffällige Lymphknoten	N0	keine	M0
I	≥ 2 cm maximaler Tumordurch-messer	T1	in der pathologischen Untersuchung unauf-fällige Lymphknoten	pN0	keine	M0
IIA	> 2 cm maximaler Tumordurch-messer	T2–3	in der pathologischen Untersuchung unauf-fällige Lymphknoten	pN0	keine	M0
IIB	Infiltration von Faszien, Muskeln, Knorpel oder Knochen	T4	in der pathologischen Untersuchung unauf-fällige Lymphknoten	pN0	keine	M0
IIIA	unabhängig von Primärtumor	T1–4	pathologisch detektierte Lymphknotenmetastasen ohne vorherigen klini-schen Verdacht	N1sn	keine	M0
IIIA	kein Primär-tumor [unknown primary]	T0	klinischer Verdacht auf und pathologisch bestä-tigte LMetastase in einem Lymphknoten	N1b	keine	M0
IIIB	unabhängig von Primärtumor	T0–4[2]	klinischer Verdacht auf und pathologisch bestä-tigte Lymphknotenme-tastasen oder intransit Metastasen	N1b–3	keine	M0
IV	unabhängig von Primärtumor	T0–4[2]	Unabhängig vom Lymphknotenstatus	N0–3	Fern-metastasen	M1

* Stadieneinteilung nach TNM-Klassifikation der AJCC (8. Edition 2017)

1. Der Befund basiert rein auf einer klinischen bzw. bildgebenden Untersuchung; diese kann Inspektion, Palpation und/oder Bildgebung beinhalten
2. T0: Kein Nachweis eines Primärtumors; TX: Primärtumor kann nicht beurteilt werden (z. B. kürettiert)
3. Mikrometastasen wurden nach einer Schildwächterlymphknotenbiopsie oder nach elektiver Lymphadenektomie histopathologisch ausgeschlossen

Avelumab als bewährte Therapie beim metastasierten Merkelzellkarzinom (mMCC)

Avelumab ist ein PD-L1-Inhibitor und war die erste Immuntherapie, die für erwachsene Patienten mit mMCC in Europa zugelassen wurde.[1-4]

MCC TRIM Register

In aktuellen Real-World-Daten konnten bis zu 52 Monate (M) medianes Gesamtüberleben (mOS) im mMCC über alle Linien (1L+) gezeigt werden. Hierfür wurden in der Registerstudie TRIM Daten von MCC-Patienten in Deutschland zwischen März 2019 und September 2022 erhoben. 684 MCC-Patienten wurden bisher zum Datenschnitt der Erhebung in die Registerstudie eingeschlossen. 75 davon erhielten im metastasierten Stadium Avelumab. In der Erstlinientherapie (1L) wurde das mOS bisher noch nicht erreicht.[1]

Javelin Merkel 200

In der zulassungsrelevanten, multizentrischen, einarmigen, offenen Phase-II-Studie JAVELIN Merkel 200 konnte ein mOS von 20,3 M in der 1L gezeigt werden (95 %-Konfidenzintervall (KI): 12,4; 42; n = 116; Follow-up (FU): 4 Jahre). Dabei überlebten 38 % der Patienten länger als 4 Jahre.[2]

88 Patienten erhielten Avelumab in der zweiten oder einer späteren Linie (2L+). Das mOS betrug in diesem Arm 12,6 M (95 %-KI: 7,5; 17,1; FU: 5 Jahre), mit einer 5-Jahres-OS-Rate von 26 % (95 %-KI: 17; 36).[2, 3]

Die Therapie mit Avelumab bei Patienten mit mMCC führt zu einer bedeutsamen Verbesserung des Langzeit-OS im Vergleich zur Therapie allein mit Chemotherapie.

Die hier diskutierten Ergebnisse untermauern daher die Rolle von Avelumab als Standardbehandlung für Patienten mit mMCC.

TRIM-Daten: Überlebensanalyse der mMCC-Patienten mit Avelumab*,[1]

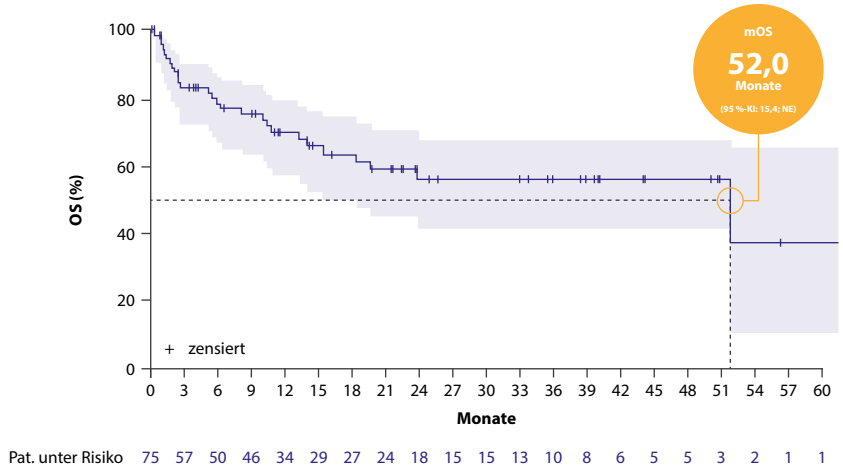

DE-AVE-00756

* Basierend auf Kaplan-Meier-Schätzungen. NE: Nicht schätzbar. 1. Becker JC et al. Presented on ESMO Congress 2023, Poster No. 1145P. 2. D'Angelo SP et al. ESMO Open. 2024;9(5). 3. D'Angelo SP, et al. ESMO Open. 2021;6(6):100290. 4. Fachinformation BAVENCIO, aktueller Stand.

PharmaPulse

Dieser Beitrag wurde gesponsert von Merck Healthcare Germany GmbH